

doi: 10.3978/j.issn.1000-4432.2020.07.04

View this article at: <http://dx.doi.org/10.3978/j.issn.1000-4432.2020.07.04>

Nintedanib对碱烧伤大鼠角膜新生血管的抑制作用

刘小天¹, 龚雁¹, 周璐²

(宁波市眼科医院 1. 眼科; 2. 药剂科, 浙江 宁波 315040)

[摘要] 目的: 探讨尼达尼布(Nintedanib)对大鼠角膜碱烧伤后新生血管的抑制作用。方法: 将SD大鼠角膜碱烧伤动物模型随机分成5组, 每组各6只。A组、B组与C组分别给予0.2%, 0.05%, 0.02%的Nintedanib滴眼液滴眼, D组给予0.1%地塞米松滴眼液, E组给予生理盐水滴眼, 每组每天4次滴眼治疗, 共14 d。分别于碱烧伤后第3, 7, 14天观察角膜新生血管(corneal neovascularization, CNV)情况, 计算CNV面积在角膜面积中的占比(C/N)。于碱烧伤后第14天处死全部大鼠, HE染色大鼠角膜进行组织学观察, 并通过免疫荧光法检测各组VEGFR-2和CD31蛋白的表达情况。结果: 大鼠角膜碱烧伤后的第3, 7, 14天, A组、B组、C组和D组的C/N均小于E组, 差异均有统计学意义(均 $P < 0.05$); B组与D组各时间点C/N面积的差异均无统计学意义(均 $P > 0.05$), 但这两组与A组比较, 或者与C组比较, 差异均有统计学意义(均 $P < 0.05$)。HE染色及免疫组织化学染色结果显示: 角膜碱烧伤后第14天, 各组角膜VEGFR-2和CD31蛋白表达增强, 与A组、B组、D组比较, C组、E组CNV旺盛致密, 炎症细胞更多, 角膜水肿明显, VEGFR-2和CD31蛋白表达较强, 在表达较弱的三组里, A组的CNV最少。结论: Nintedanib对碱烧伤后大鼠CNV形成具有抑制作用, 且0.2% Nintedanib的治疗效果最佳。

[关键词] 尼达尼布; 滴眼剂; 碱烧伤; 角膜新生血管

Inhibitory effect of Nintedanib on corneal neovascularization in rats after corneal alkali burn

LIU Xiaotian¹, GONG Yan¹, ZHOU Lu²

(1. Department of Ophthalmology; 2. Department of Pharmacy, Ningbo Eye Hospital, Ningbo Zhejiang 315040, China)

Abstract **Objective:** To investigate the inhibitory effect of Nintedanib on neovascularization in rats after corneal alkali burn. **Methods:** Sprague-Dawley (SD) rats were randomly divided into 5 groups, 6 rats in each group. The animals in group A, group B and group C were treated with 0.2%, 0.05% and 0.02% Nintedanib eye drops, 0.1%

收稿日期 (Date of reception): 2020-05-10

通信作者 (Corresponding author): 刘小天, Email: 523755781@qq.com

基金项目 (Foundation item): 浙江省医药卫生科技计划项目 (2020KY288); 宁波市科技计划项目 (2019CS0059); 宁波市鄞州区农业与社会发展科技项目 [鄞科 (2018)74 号]。This work was supported by the Zhejiang Medical and Health Science and Technology Plan Project (2020KY288), Ningbo Science and Technology Plan Project (2019CS0059), and Ningbo Yinzhou Agricultural and Social Development Science and Technology Project [YK (2018) No.74], China.

dexamethasone eye drops in group D, and normal saline drops in group E, 4 times daily for 14 days in each group. The corneal neovascularization (CNV) was observed on the 3rd, 7th and 14th day after alkali burn, and the ratio of CNV area to corneal area (C/N) was calculated. On the 14th day after alkali burn, all rats were sacrificed. The cornea of rats was subject to HE staining for histological observation and the expression of VEGFR-2 and CD31 proteins was detected by immunofluorescence. **Results:** On the 3rd, 7th and 14th day after corneal alkali burn in rats, the C/N in group A, group B, group C and group D was significantly lower than that in group E (all $P < 0.05$). The CNV area did not significantly differ between group B and group D at each time point (all $P > 0.05$), whereas the CNV area significantly differed between group A and group C ($P < 0.05$). HE staining and immunohistochemistry showed that the expression of VEGFR-2 and CD31 proteins in the rat cornea was significantly un-regulated on the 14th day after alkali burn. Compared with groups A, B and D, the density of CNV in group C and group E was higher, the quantity of inflammatory cells was larger, corneal edema was more evident and the expression of VEGFR-2 and CD31 proteins was up-regulated. The CNV density in group A was least. **Conclusion:** Nintedanib exerts an inhibitory effect on CNV formation in rats after alkali burn, and 0.2% Nintedanib yields the optimal therapeutic effect.

Keywords Nintedanib; eye drops; alkali burn; corneal neovascularization

角膜碱烧伤是常见的眼科急重症, 其引起的角膜新生血管(corneal neovascularization, CNV)是十分常见的眼病, 约占整个角膜疾病的10%^[1]。CNV形成通常与眼表和角膜的炎性、感染性、创伤性、毒性、退行性或免疫性疾病相关^[2-3]。由于水肿、瘢痕形成或脂质沉积, CNV可能导致严重的视力损害甚至失明^[4]。目前对CNV的治疗主要包括抗炎药物、光动力疗法、激光光凝以及结膜、角膜缘或羊膜移植, 而所有这些医疗和外科干预措施的临床疗效有限, 不良反应也不少^[5]。在CNV生成的过程中, CNV由多种刺激和抑制因子调节^[6], 而在各种促血管生成因子中, 血管内皮生长因子(vascular endothelial growth factor, VEGF)家族在刺激内皮细胞增殖和新生血管形成中起至关重要的作用^[7]。其中的血管内皮细胞生长因子受体2(vascular endothelial growth factor receptor-2, VEGFR-2)的酪氨酸激酶在介导VEGF诱导的内皮细胞增殖、迁移, 毛细血管形成及其渗透性方面起重要作用^[8-9], 尼达尼布(Nintedanib)是一种酪氨酸激酶抑制剂。近年来, 根据CNV的形成机制, 越来越多的药物已经被研究出来, 但Nintedanib与CNV生长及消退的关系国内报道尚少。本研究使用不同浓度Nintedanib滴眼液滴眼, 并通过裂隙灯显微镜、病理及免疫组织化学等不同方法, 观察碱烧伤后CNV生成及抑制情况, 探讨Nintedanib治疗角膜碱烧伤的作用, 为新药开发

及该病治疗提供理论依据。

1 材料与方法

1.1 实验动物与分组

选用上海SLAC实验动物有限公司的成年SD雄性大鼠30只, 体重为200~300 g, 符合国家医用动物使用标准。用裂隙灯显微镜检查大鼠眼角膜正常。采用随机数字表法将大鼠分为5组, 每组各6只。A组、B组、C组分别给予0.2%, 0.05%, 0.02%的Nintedanib滴眼液滴眼, D组给予0.1%地塞米松滴眼, E组给予生理盐水滴眼。

1.2 主要试剂与仪器

主要试剂与仪器包括裂隙灯显微镜数字图像处理系统(日本, TOPCON SL-D2)、眼科手术器械(显微剪刀、显微镊子, 苏州市协和医疗器械有限公司)、重组Anti-CD31抗体、山羊抗兔IgG H&L(Abcam公司, 上海)、VEGF抗体(武汉三鹰生物技术有限公司)、Nintedanib(上海生工生物有限公司)、苏木精-伊红染色试剂(北京中杉金桥生物技术有限公司)、切片机、脱水机(德国徕卡公司)。

1.3 建立大鼠角膜碱烧伤新生血管生长的动物模型

5组均以相同的方法制作左眼碱烧伤CNV模型。碱烧伤模型制备前1 d予以左眼氧氟沙星滴眼

液和1%阿托品眼液点眼,用乙醚全身麻醉,碱烧伤时在模具内滴入200 μL 1 mol/L NaOH溶液后,将模具垂直放置于大鼠左眼角膜中央,40 s后取出,迅速用生理盐水冲洗结膜囊1 min。烧灼角膜后立即滴入各组滴眼剂,4次/d,每次间隔5~6 h。实验结束后,常规滴用氧氟沙星滴眼液4次/d,1滴/次,用药3 d,预防感染。同于给予阿托品点眼扩大瞳孔,便于观察新生血管。SD大鼠饲养于宁波大学SPF级动物实验室,本研究所采用的各种动物实验操作均经动物管理委员会批准。

1.4 Nintedanib 滴眼液的制备和干预方法

以10%的2-羟丙基环糊精作为增溶剂,磷酸钠单水合物作为缓冲剂,氯化钠为增稠剂,注入水,配成无菌、不含防腐剂的等张液,20 min 37 $^{\circ}\text{C}$ 水浴至完全溶解,控制pH值为7.3~7.5。根据溶解度观察,并以半个log递减,配置成0.2%,0.05%,0.02%的Nintedanib滴眼液。5组滴眼液于4 $^{\circ}\text{C}$ 冰箱保存,各组大鼠均于造模当天开始滴眼。每组4次/d,共14 d。

1.5 裂隙灯检查和 CNV 面积

每组大鼠分别于碱烧伤后第3,7,14天裂隙灯下观察大鼠角膜创伤愈合、炎症反应及CNV生长情况的图像,于角膜碱烧伤后第3,7,14天照相,并通过ImageJ软件计算CNV的面积占全角膜面积的百分比(图1)。观察是否存在前房出血、角膜溃疡

及眼内炎,将发生严重前房血、角膜溃疡穿孔及眼内炎者剔除。

1.6 HE 染色与免疫组织化学检测

造模后第14天,颈椎脱臼处死所有小鼠。取带1 mm宽巩膜的全角膜,置于4%甲醛溶液中进行组织病理学检查固定24 h,随后用PBS冲洗除去甲醛后,将标本包埋在石蜡中,冷却凝固。将石蜡块切成4~5 mm厚,切片用HE染色。切片脱蜡至水,加入3% H_2O_2 液中10~20 min,水洗(抑制内源性过氧化物酶活性),枸橼酸缓冲液热处理修复15~20 min。PBS洗3次,滴加10%正常血清封闭30 min(室温或37 $^{\circ}\text{C}$),滴加稀释的一抗(VEGFG-2以1:400稀释,CD31以1:2 000稀释),湿盒内37 $^{\circ}\text{C}$ 孵育60 min或4 $^{\circ}\text{C}$ 过夜。PBS洗5 min,3次,滴加荧光二抗(均以1:200稀释),37 $^{\circ}\text{C}$ 孵育30~40 min, PBS洗5 min,3次,DAPI染核封片,细胞质内或核膜上呈绿色、蓝色者为阳性,不显色的为阴性。利用图像分析仪(Image Pro Plus 6.0)测定免疫荧光染色阳性反应物的IOD值以反映各组标本检测的蛋白相对含量。

1.7 统计学处理

采用SPSS 17.0软件进行统计学分析。计量资料以均数 \pm 标准差($\bar{x}\pm s$)表示,多组间数据比较采用完全随机设计资料和随机区组资料的方差分析,检验水准: $\alpha=0.050$ 。 $P<0.05$ 为差异有统计学意义。

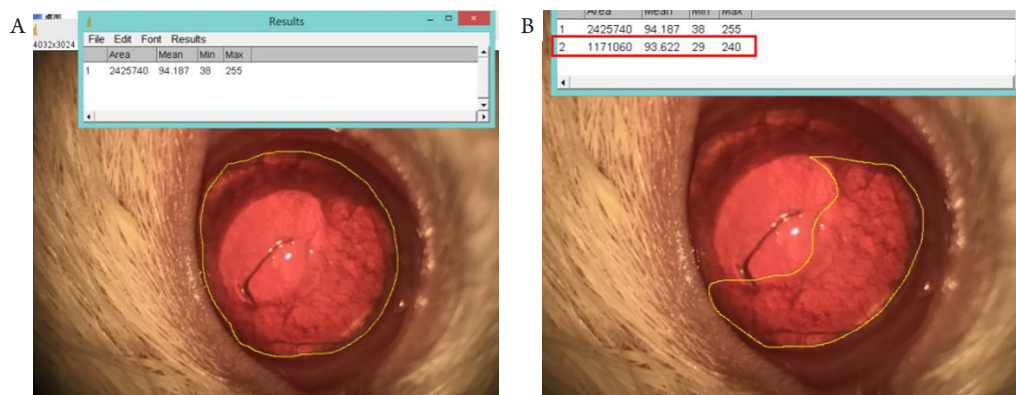


图1 通过ImageJ软件计算角膜新生血管的面积占全角膜面积的百分比

Figure 1 The percentage of the area of corneal neovascularization to the total corneal area calculated with ImageJ software

(A) 全角膜面积测量; (B) 角膜新生血管累及面积测量。

(A) Total corneal area measurement; (B) Measurement of involved area of corneal neovascularization.

2 结果

2.1 裂隙灯显微镜下观察各组大鼠 CNV

采用裂隙灯显微镜下观察各组大鼠CNV, 大鼠角膜碱烧伤后第3天, A组、B组和C组中角膜缘血管扩张, 未见明显的新生血管生长; D组、E组角膜浅基质层轻中度混浊, 可见新生血管出芽, 由周边角膜缘向角膜中间蔓延, 血管生长致密, 相互交叉成网。碱烧伤后第7天, A组、B组、C组和D组新生血管管径细小, 多集中于角膜缘且生长缓慢; 与B组、C组相比, A组新生血管少; D组、E组水肿明显, 新生血管生长旺盛, 血管显著变长、增粗, 并在顶端出现分叉, 虹膜上遍布呈刷状的血管。碱烧伤后第14天, A组与B组血管床附近细小血管基本退化, 分布局限且稀疏; A组新生血管的生长范围、数量及长度均较B组与D组轻; C组、E组新生血管面积较大, CNV呈粗大致密(图2)。

2.2 CNV 面积及其在角膜面积的占比

碱烧伤后第3, 7, 14天, 通过ImageJ软件测算五组CNV面积在角膜面积中的占比(C/N)(图2), 结果显示: 碱烧伤后第3天, A组、B组与C组、D组、E组比较, 差异有统计学意义

($P < 0.01$), 同时C组和E组比较, 差异无统计学意义($P > 0.05$), 第7天、第14天, A组、B组、C组和D组的C/N均小于E组, 差异均有统计学意义(均 $P < 0.01$), 其B组、D组的差异均无统计学意义(均 $P > 0.05$), 但B组、D组分别A组、C组比较, 差异均有统计学意义(均 $P < 0.01$; 图3, 表1)。

2.3 常规病理切片观察

碱烧伤后第3天, 五组的角膜均出现上皮细胞肿胀, 烧伤区可见部分上皮细胞缺如, 细小点状炎性细胞浸润, 未见前弹力层结构, A组近角膜缘处浅基质层可见CNV管腔, 管径较小, 其中D组、E组见上皮细胞水肿更明显, 炎性细胞浸润范围更大。制模后第7天, A组可见角膜基质层结构整齐, 少许新生血管管腔, 角膜内少量炎性细胞浸润; B组、D组角膜基质层结构较整齐, 新生血管管腔稀疏, 炎性细胞浸润; C组、E组可见角膜上皮层变薄, 基质层炎性细胞浸润, 伴有大量毛细血管。碱烧伤后第14天, A组、B组、D组角膜上皮细胞均较完整, 上皮层及基质层水肿消退, 基质层见新生血管管腔, 其中A组管腔较小, 炎性细胞较前减少明显, C组、E组仍可见上皮及基质层的水肿及炎性细胞浸润(图4)。

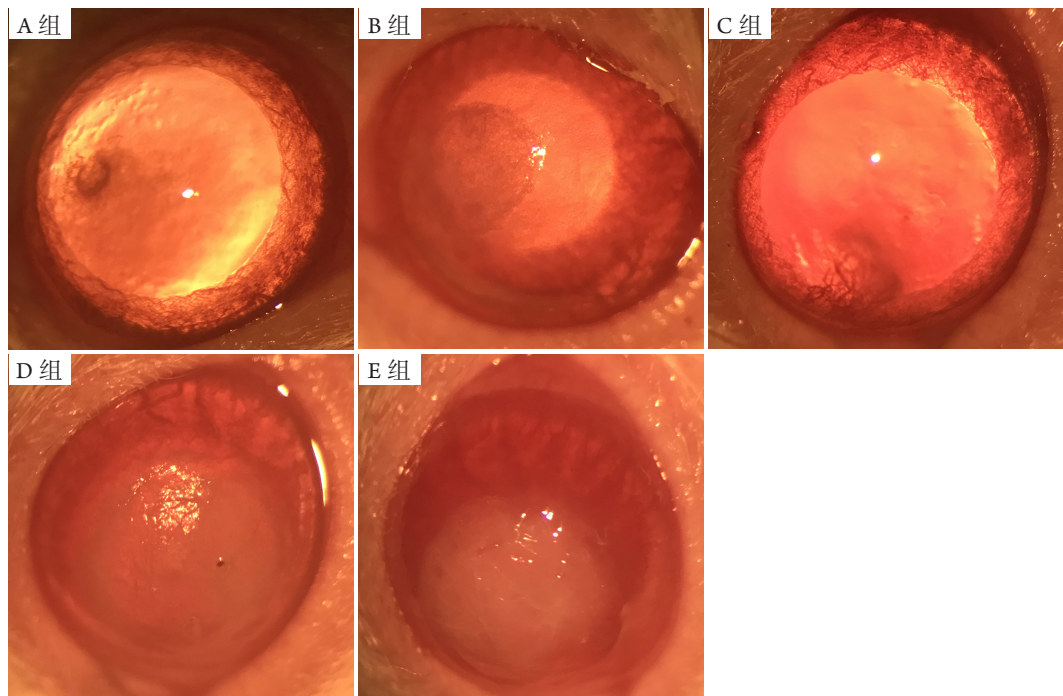


图2 碱烧伤后第14天, 以裂隙灯显微镜观察大鼠碱烧伤后角膜

Figure 2 On the 14th day after alkali burn, the corneas of rats were observed by slit-lamp microscope

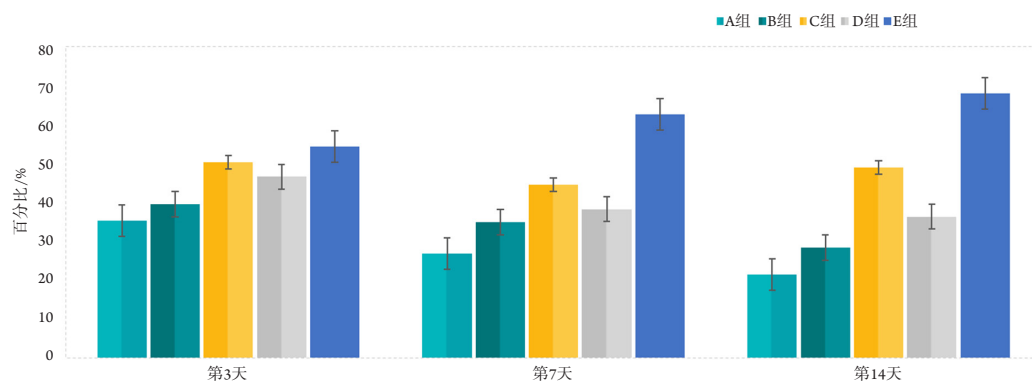


图3 第3, 7, 14天各组CNV面积在角膜面积中的占比(C/N)的比较

Figure 3 Histogram of CNV area in corneal area (C/N) in each group on the 3rd, 7th and 14th day

第3, 7, 14天, 各组与E组比较, 差异均有统计学意义(均 $P < 0.01$)。其中A组效果最好($P < 0.01$), B组和D组效果次之, 其差异不大($P > 0.05$)。

On day 3, 7 and 14, the differences between each group and group E were statistically significant (all $P < 0.01$). Group A had the best effect ($P < 0.01$), followed by group B and D, with no statistical significance ($P > 0.05$).

表1 应用方差分析比较各组CNV面积在角膜面积中的占比(n=6)

Table 1 Analysis of variance was used to compare the proportion of CNV area in corneal area (n=6)

组别	C/N		
	3 d/%	7 d/%	14 d/%
A组	35.23 ± 5.56	26.67 ± 4.97	21.31 ± 4.01
B组	39.52 ± 5.93	34.92 ± 5.46	28.25 ± 4.45
C组	54.21 ± 3.71	44.53 ± 6.21	48.93 ± 5.32
D组	46.52 ± 4.76	38.12 ± 5.32	36.25 ± 4.45
E组	54.21 ± 6.79	62.53 ± 4.23	67.93 ± 5.37

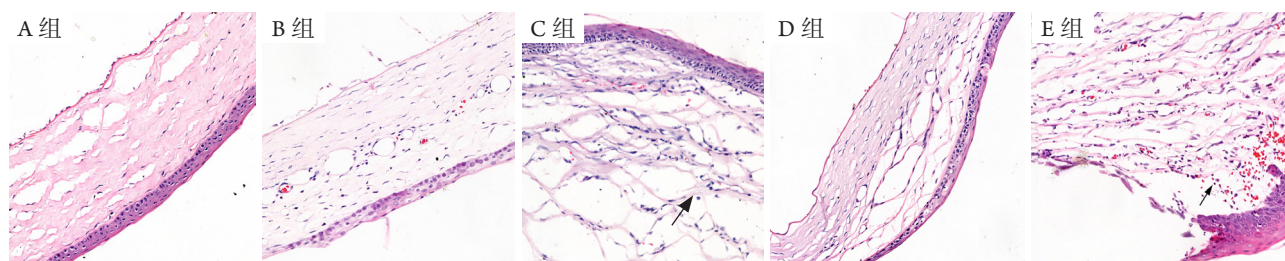


图4 第14天, 各组角膜组织HE染色(×200)

Figure 4 HE staining of corneal tissue in each group on the 14th day (×200)

箭头指示炎症细胞, C组、E组炎症细胞明显增多, 角膜水肿明显。

Arrows indicate inflammatory cells. The quantity of inflammatory cells was increased significantly in group C and group E, and corneal edema was evident.

2.4 免疫组织化学检测 VEGFR-2 与 CD31 蛋白的表达

正常大鼠角膜无新生血管, CD31蛋白不表

达, VEGFR-2在上皮层角膜扁平上皮细胞、基底细胞呈弱阳性。角膜碱烧伤后第14天, 各组角膜 VEGFR-2和CD31蛋白表达增强, 与A组、B组、D

组比较, C组、E组CNV旺盛更为致密, 呈现深绿色染色的CD31和VEGF蛋白表达较强, 差异有统计学意义($P < 0.01$), VEGFR-2蛋白主要见于角膜上皮细胞及基质新生血管内皮细胞质; 在表

达较弱的三组里, A组的CNV最少, 差异有统计学意义($P < 0.05$), CD31和VEGF蛋白表达增强, B组和D组差异无统计学意义($P > 0.05$, 表2, 图5, 图6)。

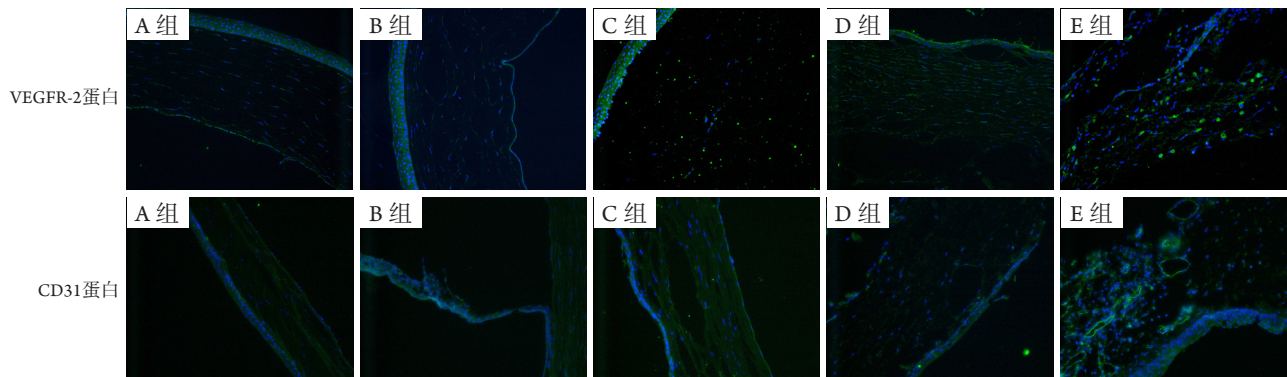


图5 角膜碱烧伤后第14天, 各组角膜VEGFR-2与CD31蛋白表达

Figure 5 Expression of VEGFR-2 and CD31 proteins in rat cornea in each group on the 14th day after alkali burn

绿色为蛋白染色, 蓝色为核染色。VEGFR-2与CD31蛋白在A组、B组和D组均较少表达, 在C组、E组较多表达。

Green color denotes protein staining, and blue color represents nuclear staining. VEGFR-2 and CD31 were down-regulated in group A, B and D, whereas up-regulated in group C and E.

表2 第14天, 各组VEGFR-2和CD31免疫荧光IOD值(n=6)

Table 2 Fluorescence IOD of VEGFR-2 and CD31 in each group on the 14th day (n=6)

组别	VEGFR-2	CD31
A组	4 591.4 ± 481.2	3 172.4 ± 412.9
B组	5 347.3 ± 391.3	4 233.3 ± 401.7
C组	6 243.2 ± 339.8	4 647.0 ± 339.8
D组	5 727.3 ± 361.3	4 527.3 ± 361.3
E组	6 647.0 ± 362.8	4 956.0 ± 451.9

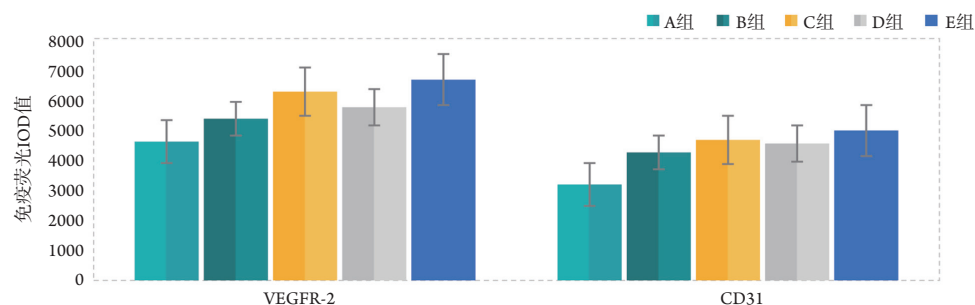


图6 第14天各组VEGFR-2蛋白和CD31蛋白表达比较

Figure 6 Expression of VEGFR-2 and CD31 protein in each group on the 14th day

各组与E组比较, 差异有统计学意义($P < 0.01$); 其中A组的效果最好($P < 0.01$), B组和D组效果次之, 差异无统计学意义($P > 0.05$)。

The difference between each group and group E was statistically significant ($P < 0.01$). Group A had the best effect ($P < 0.01$), followed by group B and D, with no statistical significance ($P > 0.05$).

3 讨论

病理性CNV与感染或化学灼伤引起的炎症有关^[10]。角膜碱烧伤可导致破坏性并发症^[11],是造成大面积CNV形成的重要原因。CNV的形成与VEGF的过度表达密切相关^[12]。尽管血管生长可以修复其部分影响,但CNV和高通透性可能导致视力受损和移植失败^[13]。前期的研究^[14]发现:用贝伐单抗进行结膜下注射或直接滴眼,能在一定程度上减少CNV的形成。本研究选取的Nintedanib是新一代VEGFR-2酪氨酸激酶抑制剂。VEGFR的酪氨酸激酶是VEGF信号转导的起点,受体介导而被激活,阻断该位点可以有效抑制VEGF介导的血管生成作用^[9]。VEGFR-2酪氨酸激酶抑制剂可以抑制血小板源生长因子受体(platelet-derived growth factor receptor, PDGFR)、成纤维细胞生长因子受体(fibroblast growth factor receptor, FGFR)和血管内皮生长因子受体(vascular endothelial growth factor receptor, VEGFR)。由于其损伤修复机制中能靶向作用于生长因子受体,临床上已将其应用于癌症及肺间质纤维化(idiopathic pulmonary fibrosis, IPF)的治疗中^[15-16]。最新的关于VEGFR-2酪氨酸激酶抑制剂[阿帕替尼(apatinib)]对CNV作用的研究^[17]显示:结膜下注射以纳米颗粒为载体的apatinib(Apa-HSAPEG)可以有效地控制碱化学烧伤后CNV的生长。但定期结膜下注射对患者结膜的刺激性较大,同时增加了患者的就医负担。因此,在临床上使用更便捷、损伤更小的滴眼液是否能达到更好的效果尚未可知。

本研究结果显示:在使用不同浓度的Nintedanib后,动物模型的CNV出现不同程度的抑制。取制模后第3, 7, 14天3个时间点对CNV面积在角膜面积的占比(C/N)进行测量,在第3天时,除C组外,其余三组的C/N较对照组有减少,A组、B组的C/N均较对照组有明显减少,C组与对照组间的差异无统计学意义,在第7, 14天时,各干预组C/N均小于对照组,其中A组的效果最好,B组和D组效果次之,其差异无统计学意义。说明Nintedanib溶液随着浓度的升高,尤其是在第7天后CNV的面积出现了减少的趋势,其抗新生血管生成的作用逐渐增强。同时,观察第3, 7, 14天的炎症细胞发现,制模后第7, 14天3个治疗组的炎症细胞密度降低,表明Nintedanib对炎症细胞有一定的抑制作用。本研究

结果表明:碱烧伤后的CNV生长是一个多因素共同作用的结果,而VEGF仅是其中重要的一环。不同浓度的Nintedanib对其他炎症因子和细胞通路的影响,还需进一步的研究。

VEGFR-2是内皮细胞中介导VEGF信号的功能性受体,与血管生成密切相关,其特异性地表达于血管内皮祖细胞和血管内皮细胞上,VEGF与VEGFR-2结合后VEGFR发生自磷酸化,继而诱导内皮细胞的生长,促进内皮细胞的移行、出芽、血管渗漏和新生血管的形成^[18]。血管内皮细胞具有CD31蛋白的特异性细胞表面标志物,其表达水平与新生血管的生成相关^[19-20]。因此,本研究中使用VEGFR-2和CD31蛋白作为评估CNV的标志物。在本研究中,角膜碱烧伤后第14天,免疫荧光检测发现各组角膜VEGFR-2蛋白表达增强,而与A组、B组和D组比较,C组、E组VEGFR-2蛋白阳性表达明显增强,这证明Nintedanib能够通过抑制VEGF的表达来抑制CNV;同时A组中VEGFR-2和CD31蛋白的表达量均最低,B组与D组的效果相当,说明0.2%浓度的Nintedanib滴眼液抗CNV效果优于0.1%地塞米松和0.05% Nintedanib,而0.02% Nintedanib几乎没什么效果。

本研究使用了Nintedanib局部滴眼的方法,通过观察其发生发展情况及角膜内VEGFR-2和CD31蛋白的表达情况,观察CNV与VEGFR-2和CD31蛋白表达的时空一致性,结果证实Nintedanib可以减少碱烧伤引起的CNV,降低VEGFR-2和CD31蛋白的表达及炎症因子水平,其中0.2% Nintedanib滴眼液的效果最好,为新药研发及临床防治碱烧伤引起的CNV治疗提供了新的思路。

参考文献

1. Ke Y, Wu Y, Cui X, et al. Polysaccharide hydrogel combined with mesenchymal stem cells promotes the healing of corneal alkali burn in rats[J]. PLoS One, 2015, 10(3): e0119725.
2. Siemerink MJ, Augustin AJ, Schlingemann RO. Mechanisms of ocular angiogenesis and its molecular mediators[J]. Dev Ophthalmol, 2010, 46: 4-20.
3. Maddula S, Davis DK, Maddula S, et al. Horizons in therapy for corneal angiogenesis[J]. Ophthalmology, 2011, 118(3): 591-599.
4. Chang JH, Garg NK, Lunde E, et al. Corneal neovascularization: an anti-VEGF therapy review[J]. Surv Ophthalmol, 2012, 57(5): 415-429.

5. Ellenberg D, Azar DT, Hallak JA, et al. Novel aspects of corneal angiogenic and lymphangiogenic privilege[J]. *Prog Retin Eye Res*, 2010, 29(3): 208-248.
6. Zahir-Jouzani F, Mahbod M, Soleimani M, et al. Chitosan and thiolated chitosan: Novel therapeutic approach for preventing corneal haze after chemical injuries[J]. *Carbohydr Polym*, 2018, 179: 42-49.
7. Altan S, Sağsöz H, Oğurtan Z. Topical dimethyl sulfoxide inhibits corneal neovascularization and stimulates corneal repair in rabbits following acid burn[J]. *Biotech Histochem*, 2017, 92(8): 619-636.
8. Reck M, Heigener D, Reinmuth N. Nintedanib for the treatment of patients with advanced non-small-cell lung cancer[J]. *Expert Rev Clin Pharmacol*, 2014, 7(5): 579-590.
9. Fearnley GW, Smith GA, Abdul-Zani I, et al. VEGF-A isoforms program differential VEGFR2 signal transduction, trafficking and proteolysis[J]. *Biol Open*, 2016, 5(5): 571-583.
10. Kubota M, Shimmura S, Kubota S, et al. Hydrogen and N-acetyl-L-cysteine rescue oxidative stress-induced angiogenesis in a mouse corneal alkali-burn model[J]. *Invest Ophthalmol Vis Sci*, 2011, 52(1): 427-433.
11. Colombo-Barboza M, Colombo-Barboza G, Felberg S, et al. Induction of corneal collagen cross-linking in experimental corneal alkali burns in rabbits[J]. *Arq Bras Oftalmol*, 2014, 77(5): 310-314.
12. Otrrock ZK, Makarem JA, Shamseddine AI. Vascular endothelial growth factor family of ligands and receptors: review[J]. *Blood Cells Mol Dis*, 2007, 38(3): 258-268.
13. Wang Q, Yang J, Tang K, et al. Pharmacological characteristics and efficacy of a novel anti-angiogenic antibody FD006 in corneal neovascularization[J]. *BMC Biotechnol*, 2014, 14: 17.
14. Ozdemir O, Altintas O, Altintas L, et al. Effects of subconjunctivally injected bevacizumab, etanercept, and the combination of both drugs on experimental corneal neovascularization[J]. *Can J Ophthalmol*, 2013, 48(2): 115-120.
15. 杨厚宇. 尼达尼布治疗特发性肺间质纤维化的研究进展[J]. *西部医学*, 2017, 29(4): 578-581.
YANG Houyu. Research progress of Nintedanib in the treatment of idiopathic pulmonary fibrosis[J]. *Medical Journal of West China*, 2017, 29(4): 578-581.
16. Reck M, Heigener D, Reinmuth N. Nintedanib for the treatment of patients with advanced non-small-cell lung cancer[J]. *Expert Rev Clin Pharmacol*, 2014, 7(5): 579-590.
17. Lee JE, Kim KL, Kim D, et al. Apatinib-loaded nanoparticles suppress vascular endothelial growth factor-induced angiogenesis and experimental corneal neovascularization[J]. *Int J Nanomedicine*, 2017, 12: 4813-4822.
18. Stevens M, Oltean S. Modulation of receptor tyrosine kinase activity through alternative splicing of ligands and receptors in the VEGF-A/VEGFR axis[J]. *Cells*, 2019, 8(4): 288.
19. Tarallo V, Bogdanovich S, Hirano Y, et al. Inhibition of choroidal and corneal pathologic neovascularization by Plgf1-de gene transfer[J]. *Invest Ophthalmol Vis Sci*, 2012, 53(13): 7989-7996.
20. Sun MM, Chan AM, Law SM, et al. Epithelial membrane protein-2 (EMP2) antibody blockade reduces corneal neovascularization in an in vivo model[J]. *Invest Ophthalmol Vis Sci*, 2019, 60(1): 245-254.

本文引用: 刘小天, 龚雁, 周璐. Nintedanib对碱烧伤大鼠角膜新生血管的抑制作用[J]. *眼科学报*, 2020, 35(3): 153-160. doi: 10.3978/j.issn.1000-4432.2020.07.04

Cite this article as: LIU Xiaotian, GONG Yan, ZHOU Lu. Inhibitory effect of Nintedanib on corneal neovascularization in rats after corneal alkali burn[J]. *Yan Ke Xue Bao*, 2020, 35(3): 153-160. doi: 10.3978/j.issn.1000-4432.2020.07.04